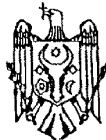



REPUBLICA MOLDOVA



(19) Agenția de Stat  
pentru Protecția Proprietății Industriale

(11) 2276 (13) G2  
(51) Int. Cl.<sup>7</sup>: A 61 B 17/56

(12) BREVET DE INVENȚIE

<p>(21) Nr. depozit: a 2003 0138 (22) Data depozit: 2003.06.03</p>	<p>(45) Data publicării hotărârii de acordare a brevetului: 2003.10.31, BOPI nr. 10/2003</p>
<p>(71) Solicitanți: ZAPUHLÎH Grigore, MD; EFTODIEV Eduard, MD (72) Inventatori: ZAPUHLÎH Grigore, MD; EFTODIEV Eduard, MD (73) Titulari: ZAPUHLÎH Grigore, MD; EFTODIEV Eduard, MD</p>	

(54) Metodă de intervenție neurochirurgicală în herniile de disc intervertebrale lombare în cazul herniei de disc mediane

(57) Rezumat:

1  
Invenția se referă la medicină și anume la neurochirurgie, neurologie, ortopedie și traumatologie.

Esența invenției constă în aceea că se efectuează anestezia generală, prelucrarea câmpului operator, incizia liniară cutanată și a țesutului celuloadipos subcutanat după linia mediană a proiecției apofizelor spinoase L4 – S1. Se secționează fascia lombodorsală, se detașează mușchii paravertebrali de la apofizele spinoase, se secționează ligamentul supra-

5  
2  
spinos și ligamentul interspinos amplasate între marginea inferioară a apofizei spinoase superioare și marginea superioară a apofizei spinoase inferioare. Apoi se efectuează rezecția ligamentului galben și a ligamentului longitudinal posterior, se înlătură țesuturile discului intervertebral afectat, se efectuează hemostaza și se suturează plaga operatorie.

Revendicări: 1

Figuri: 2

## Descriere:

Invenția se referă la medicină și anume la neurochirurgie, neurologie, ortopedie și traumatologie.

5 Este cunoscută metoda de tratament neurochirurgical al herniilor de disc intervertebrale lombare, în cazul herniei de disc mediane care include anestezia generală, prelucrarea câmpului operator, incizia tegumentară după linia mediană în proiecția apofizelor spinoase și a țesutului celuloadipos subcutanat, secționarea fasciei lombo-dorsale, deperiostarea mușchilor paravertebrali de la apofizele spinoase, rezecția apofizei spinoase, a arcului vertebrei interesate și a apofizelor articulare adiacente, rezecția ligamentului galben, a ligamentului longitudinal comun posterior, înlăturarea țesutului discului intervertebral afectat, hemostaza și suturarea plăgii operatorii [1].

10 Dezavantajul metodei cunoscute este traumatismul amplu în regiunea intervenției chirurgicale, instabilitatea statică care apare, limitarea mișcărilor ca urmare a rezecției apofizelor articulare și recuperarea postoperatorie de lungă durată.

Problema pe care o rezolvă invenția este micșorarea traumatismului, evitarea instabilității coloanei vertebrale și micșorarea perioadei de reconvașcență și reabilitare a bolnavului.

15 Problema se soluționează prin aceea că metoda propusă include anestezia generală, prelucrarea câmpului operator, incizia liniară după proiecția apofizelor spinoase L4 – S1 a țesutului cutanat și a țesutului celuloadipos subcutanat, secționarea fasciei lombo-dorsale, detașarea mușchilor paravertebrali lombari de la apofizele spinoase, excizia ligamentului supraspinos și a ligamentului interspinos între marginea inferioară a apofizei spinoase superioare și marginea superioară a apofizei spinoase inferioare, rezecția ligamentului galben și a ligamentului longitudinal posterior, înlăturarea țesuturilor discului intervertebral afectat, hemostaza și suturarea plăgii operatorii.

20 Avantajele metodei propuse constau în aceea că se păstrează integritatea coloanei vertebrale și ca urmare se micșorează perioada de reabilitare a bolnavului. Totodată accesul operator la discul intervertebral herniat este suficient pentru înlăturarea lui prin metoda de acces propusă și anume: disecarea ligamentului interspinos între marginea inferioară a apofizei spinoase superioare și marginea superioară a apofizei spinoase inferioare. Acest abord permite o vizualizare largă asupra spațiului intervertebral, sacului dural, traectelor radiculare de ambele părți, asupra feței posterioare a corpului vertebral, marginile laminelor superioare și inferioare bilateral. Această cale de abord nu presupune rezecția laminelor vertebrale, astfel păstrând apofiza spinoasă și apofizele articulare adiacente. Comparativ cu laminectomia se păstrează arcul posterior al corpului vertebral, care este un mijloc de protecție pentru elementele nervoase, precum și ca suprafață de inserție a formațiunilor musculo-ligamentare, păstrându-și rolul său în statica și dinamica coloanei vertebrale. Aceasta va asigura și posibilitatea de a deplasa sacul dural și radiclele nervoase fără mare efort și fără mare compresie, cu țel de dischectomie a herniei de disc mediale, abordând-o bilateral.

35 Rezultatul metodei propuse este păstrarea integrității sistemului osos al coloanei vertebrale.

Invenția se explică cu ajutorul desenelor din fig. 1...2 care reprezintă:

- fig. 1, accesul operator;

- fig. 2, dischectomia.

Metoda propusă se realizează în modul următor.

40 Intervenția chirurgicală poate fi efectuată sub anestezie generală în poziție pronată, laterală sau poziție genunchi-coate. De preferință este poziția pronată.

Pacientul este poziționat pe abdomen.

45 Cutia toracică este ridicată de către un rulou de material semielastic care este fixat sub cutia toracică la nivel inferior claviculelor, pentru a exclude compresiunea regiunii anterioare a gâtului. Mâinile sunt flectate în coate sub un unghi nu mai mare de 90 de grade, abdușe și poziționate pe fixatoare speciale, care sunt atașate de masa operatorie sub un unghi variabil în funcție de constituția pacientului. În așa mod venele de calibru mare de pe mâini sunt accesibile pentru manopere anesteziologice. Sub coate sunt aplicate pernuțe moi din cauciuc pentru a evita neuropaxia nervului ulnar.

50 Capul pacientului este poziționat pe fixatorul în potcoavă Mayfield, care este confecționat din cauciuc-gel și are o consistență moale. Capul se fixează în așa mod pentru a evita compresia ochilor, pentru a permite accesul liber la fața pacientului și pentru a evalua poziția corectă a tubului de intubație.

55 În regiunea pelviană inferioară, de-a lungul coapselor bilateral până la flancul abdominal din ambele părți sunt fixate rulouri de material semielastic. Fiind fixate corect, aceste rulouri permit elevarea regiunii abdominale deasupra mesei de operație și obținerea unei decompresii adecvate a abdomenului, ceea ce reduce substanțial staza venoasă în venele epidurale, iar ca urmare și hemoragia intraoperatorie din aceste vene.

## MD 2276 G2 2003.10.31

4

Pacientul este poziționat în așa mod ca apofizele iliace spinoase anterioare să se afle deasupra locului de flexie a mesei de operație. Masa de operație este modificată în așa fel, ca regiunea inferioară a spatelui să aibă un aspect plat sau chiar chifotic. Această flexie va duce la o lărgire a spațiilor interlaminare și va ușura identificarea și manevra chirurgicală în acest spațiu.

5 Poziția pronată este puțin utilizată în cazul pacienților cu grad de obezitate înalt și celor cu patologii cardiovasculare și respiratorii.

După poziționarea adecvată, câmpul operator este prelucrat metodic cu soluții antiseptice.

După prelucrare, este identificat nivelul operator. Pentru identificare este folosită palparea apofizelor spinoase pentru identificare primară, iar apoi nivelul este confirmat radiografic prin punctia spațiului interapofizar cu un ac de puncție lombară.

10 După confirmarea radiologică a nivelului este efectuată delimitarea câmpului operator cu material steril. Zona de delimitare este ajustată în așa mod, pentru a permite o eventuală lărgire a inciziei cutanate.

15 Linia inciziei se face pe mediană și este marcată în așa mod pentru a expune apofizele spinoase supra și subiacente spațiului scontat.

Incizia liniară primar cuprinde doar dermisul. Hemoragia este controlată cu ajutorul meșelor și coagulatorului bipolar. Compresia marginilor plăgii de către asistent este importantă.

20 Țesutul subcutanat este disecat printr-o incizie liniară până la apofizele spinoase. Apofizele spinoase superioară 1 și inferioară 2 sunt expuse cu ajutorul coagulatorului bipolar. Apofiza spinoasă 1 superioară este prima care este supusă detașării subperiostale a planului muscular. Detașarea subperiostală este efectuată cu ajutorul disecatorului Cobb. Se va lua în considerație că vârful apofizei spinoase 1, 2 are formă de bulb, de aceea mișcarea inițială de detașare va avea direcție medială, spre baza acestei dilatări în formă de bulb. Aceasta va produce o detașare musculară deplină, fără rămășițe musculare care reduc vizibilitatea. Apoi detașarea va continua de-a lungul laminei superioare 3 până la marginea ei laterală. Hemoragia din artera mică afluentă, care uzual se întâlnește în treimea superioară a bulbului spinos din ambele părți este controlată prin diatermocoagulare și disecție subperiostală minuțioasă. În unele cazuri este util de a efectua disecția cu 2 elevatoare simultan. În mod similar se procedează și la nivelul laminei inferioare 4 de aceeași parte. După efectuarea detașării unilaterale adecvate se vor vizualiza ambele lamine 3, 4 și marginile ambelor apofize spinoase 1, 2, precum și ligamentul flav 5 care cuprinde spațiul interlaminar. Spațiul format este tamponat cu meșe cu soluție H<sub>2</sub>O<sub>2</sub> și procedura se repetă în mod similar din partea contralaterală.

30 La sfârșitul procedurii de expunere a spațiului interlaminar și interapofizar bilateral intraoperator se vor vizualiza laminele superioare 3 și inferioare 4 bilateral, ambele apofize spinoase 1, 2 (marginile inferioare și superioare respectiv), ligamentul supraspinos 6, ligamentul interspinos 7 care se află pe mediană, ligamentul flav 5 bilateral și ligamentul longitudinal posterior 8.

35 Vizibilitatea în plagă este menținută de către un retractor automat bilateral cu marginile inferioare ale lamelor ușor încovoiate lateral. Lungimea lamelor este aleasă în funcție de constituția pacientului. Retractorul este poziționat în așa fel ca lamele lui să cuprindă întreaga grosime a țesuturilor: de la piele până la lamine.

40 După asigurarea unei hemostaze adecvate cu foarfecele se efectuează incizia perpendiculară a ligamentului supraspinos 6 în locul deasupra marginii inferioare a apofizei spinoase superioare 1. Incizia continuă aproape vertical în jos și în așa mod este disecat ligamentul interspinos 7 până la intersecția lui cu ligamentul flav 5. Fragmentul de ligament se înlătură prin disecție atentă. Apoi cu ajutorul unui ciupitor osos cu fălci lungi se ciupește marginea inferioară a apofizei superioare 1 și marginea superioară a apofizei inferioare 2 pentru a lărgi câmpul de vedere (la necesitate). Hemostaza este asigurată prin coagulare bipolară și aplicarea de ceară pe os.

45 Etapele următoare se efectuează sub microscopul operator. Majorarea optimă este de x8. La necesitate, în adâncime poate fi sporită până la 12...20 ori.

50 Se identifică ligamentul flav 5 de ambele părți. Se efectuează disecția bontă a ligamentului flav 5. În fisura formată se aplică cefalic o meșă cu fir pentru a deplasa sacul dural 9 și grăsimea epidurală de la ligamentul flav 5. Ligamentul flav 5 este ridicat cu o ansă cu capăt bont și este disecat în continuare cu ajutorul unui cuțit cu mâner lung. Disecția continuă de-a lungul marginii inferioare a laminei superioare 1 spre lateral, iar apoi inferior paramedian. Se aplică încă o meșă în unghiul lateral inferior. Aceste meșe vor ajuta la o disecție ascuțită sigură a ligamentului flav 5 și vor contribui la o hemostază mai eficientă a hemoragiei epidurale eventuale. Cu ajutorul ciupitorului Kerisson se înlătură ligamentul flav 5 din partea contralaterală și ligamentul longitudinal posterior 8.

55 Spre sfârșitul efectuării abordului câmpul operator va vizualiza sacul dural 9, traiectele radiculare 10 de ambele părți, marginile laminelor superioare 1 și inferioare 2 bilateral. După aceasta se înlătură țesuturile discului intervertebral afectat 11, se efectuează hemostaza și se suturează plaga operatorie.

60 Metoda solicitată a fost aplicată cu succes la 67 bolnavi în secția de neurochirurgie a Centrului Științifico-Practic Neurologie și Neurochirurgie.

## MD 2276 G2 2003.10.31

5

### Exemplul 1

Pacientul G., anul nașterii 1949, nr. fișei de observație 3356/765. Diagnosticul: Radiculopatie discogenă L5 pe dreapta. Hernie de disc L4-L5. Pareza flexiei dorsale a piciorului drept. Dereglări de ortostațiune și mers. Istoricul bolii: Se consideră bolnav de trei ani. Evoluție lent progresivă a maladiei cu acutizări frecvente. Tratament conservativ fără efect. Internat în Secția de neurochirurgie la 27 iunie 2002. Starea generală satisfăcătoare. Acuze la dureri violente în regiunea lombară cu iradiere în piciorul drept, limitarea mișcărilor în piciorul drept, mersul cu sprijin, limitarea mișcărilor în coloana vertebrală lombară.

Neurologic: Poziție scoliotică antalgică a pacientului, afectat mersul pe călcâi, limitate mișcărilor în coloana vertebrală lombară și în piciorul drept, ștearsă lordoza lombară. Palpator se determină contractură paravertebrală lombară, scolioză antalgică. Dereglări de sensibilitate de tip radicular L5 pe dreapta, semnul Laseque pozitiv pe dreapta. Reflexul patelar D<S, ahilian D<S. Forța musculară piciorul drept – 3p, piciorul stâng – 5p, pareza flexiei dorsale a piciorului drept. Tonus muscular fiziologic. Funcții sfincteriene păstrate.

RMN coloanei vertebrale lombare – 26 iunie 2002 – evidențiază prezența herniei de disc L4-L5 dorsal paracentral dreapta 0.5 cm cu îngustarea canalului radicular drept.

Pregătirea preoperatorie a inclus examenul medicului terapeut, tratament cu preparate vasculare, antiinflamatorii nesteroidiene.

La 1 iulie a suportat intervenția chirurgicală prin metoda conform invenției: dischectomie L4-L5 prin abord interlaminar interapofizar microchirurgical (x5).

Perioada postoperatorie cu evoluție favorabilă, primind tratament cu preparate vasculare, antibiotice, antiinflamatorii nesteroidiene și steroidiene. Pacientul activat primele 24 ore după operație. Merge de sine stătător. Diminuat evident sindromul algic inferior lombar la a doua zi postoperator. A crescut considerabil volumul mișcărilor în coloana lombară și în piciorul drept. A dispărut scolioza antalgică și contractura paravertebrală. Restabilită sensibilitatea pe traiectul radicolului L5. Semne de elongare negative. Redusă pareza flexiei dorsale a piciorului drept, ROT vii D=S, patelar și ahilian D=S, forța musculară în piciorul drept 4.5 puncte. Funcții sfincteriene păstrate. Plaga cicatrizată primar. La 10 iulie 2002, în a șaptea zi postoperator pacientul a fost externat.

### Exemplul 2

Pacientul C., 29 ani, numărul fișei de observație 5098/844. Diagnosticul: Radiculopatie discogenă L5-S1 pe stânga. Hernie de disc L4-L5. Istoricul bolii: Bolnav de mai mulți ani. Ultima acutizare cu trei luni în urmă fără prezența unui factor declanșator. A primit tratament conservativ medicamentos, blocade novocainice epidurale în staționar și ambulatoriu fără efect de durată. Internare în Secția de neurochirurgie la 2 octombrie 2002. Starea generală satisfăcătoare. Acuze la dureri violente în regiunea lombară cu iradiere în piciorul stâng, mers dificil cu sprijin, practic blocate mișcărilor de flexie, extenzie în coloana lombară.

Neurologic: poziție scoliotică antalgică a pacientului, mișcărilor în coloana lombară limitate, ștearsă lordoza lombară, contractură paravertebrală lombară, percuția coloanei vertebrale sensibilă în regiunea lombară.

Dereglări de sensibilitate superficială și profundă – hipoestezie pe segmentele L5-S1 pe stânga, semne de elongare pozitive pe stânga. Motilitate activă în membre în volum deplin. ROT vii D=S reflex ahilian pe stânga diminuat, patelar D=S. Tonus și forța musculară fiziologice. Semne de pareză negative. Funcții sfincteriene nedeglate.

RMN coloanei vertebrale lombare – 1 octombrie 2002 – evidențiază modificări degenerativ distrofice în discurile intervertebrale L4-L5, L5-S1 marcate prin diminuarea eterogenă a semnalului RM în T1w și T2w.

Extruzie de nucleu pulpos L4-L5 dorsal radial 0.6 cm cu îngustarea canalului radicular.

Protruzie anulară L5-S1 dorsal central 0.5-0.4 cm. Ligamentul longitudinal dorsal dislocat la nivelul L4-L5 și îngroșat la L5-S1.

Pregătirea preoperatorie a inclus preparate antiinflamatorii nesteroidiene, vasoactive, nootrope.

La 11 octombrie 2002 a suportat intervenție chirurgicală prin metoda conform invenției:

Dischectomie L4-L5 prin abord interlaminar interapofizar pe stânga microchirurgical.

Perioada postoperatorie cu evoluție favorabilă. Tratament cu preparate vasculare, nootrope, antiinflamatorii nesteroidiene. Pacientul activat în primele 24 ore postoperator. Se deplasează de sine stătător. Sindrom algic inferior lombar dispărut în totalitate. Sensibilitate pe segmentul L5-S1 cu ameliorare. Semne de elongare negative. Motilitate în membre în volum deplin. ROT vii D=S, ahilian pe stânga diminuat. Funcții sfincteriene păstrate. Plaga cicatrizată primar.

La 19 octombrie 2002, în a opta zi postoperatoriu, pacientul a fost externat.

Pentru prima dată a fost introdusă și pe larg implementată metoda de abord interlaminar-interapofizar în cazurile de hernie de disc lombară. În baza introducerii acestei noi metode s-a

# MD 2276 G2 2003.10.31

6

schimbat radical atitudinea chirurgicală în funcție de situarea țesutului discal herniat față de planul sagital al coloanei.

5 Au fost studiate rezultatele comparative ale tratamentului microneurochirurgical cu utilizarea metodei noi interlaminar-interapofizare și a metodelor tradiționale. De asemenea, pentru prima dată în Republica Moldova a fost utilizată tehnica microneurochirurgicală și endoscopică de ablație a discurilor intervertebrale.

În baza acestor studii clinice biomecanice, electroneurofiziologice și neuroimagistice s-au stabilit indicațiile către diferite metode operatorii.

10

## (57) Revendicare:

15 Metodă de intervenție neurochirurgicală în herniile de disc intervertebrale lombare în cazul herniei de disc mediane care constă în aceea că se efectuează anestezia generală, prelucrarea câmpului operator, incizia liniară cutanată și a țesutului celuloadipos subcutanat după linia mediană a proiecției apofizelor spinoase de la vertebra a IV-a lombară până la I vertebră sacrală, se secționează fascia lombo-dorsală, se detașează mușchii paravertebrali de la apofizele spinoase, se secționează ligamentul supraspinos și ligamentul interspinos amplasate între marginea inferioară a apofizei spinoase  
20 superioare și marginea superioară a apofizei spinoase inferioare, apoi se efectuează rezecția ligamentului galben și a ligamentului longitudinal posterior, se înlătură țesuturile discului intervertebral afectat, se efectuează hemostaza și se suturează plaga operatorie.

25

## (56) Referințe bibliografice:

1. Arseni C. ș. a. Hernia de disc lombară inferioară. Editura Didactică și Pedagogică, București, 1985, p. 64-89

<b>Șef Secție:</b>	EGOROVA Tamara
<b>Examinator:</b>	TIMONIN Alexandr
<b>Redactor:</b>	CANȚER Svetlana

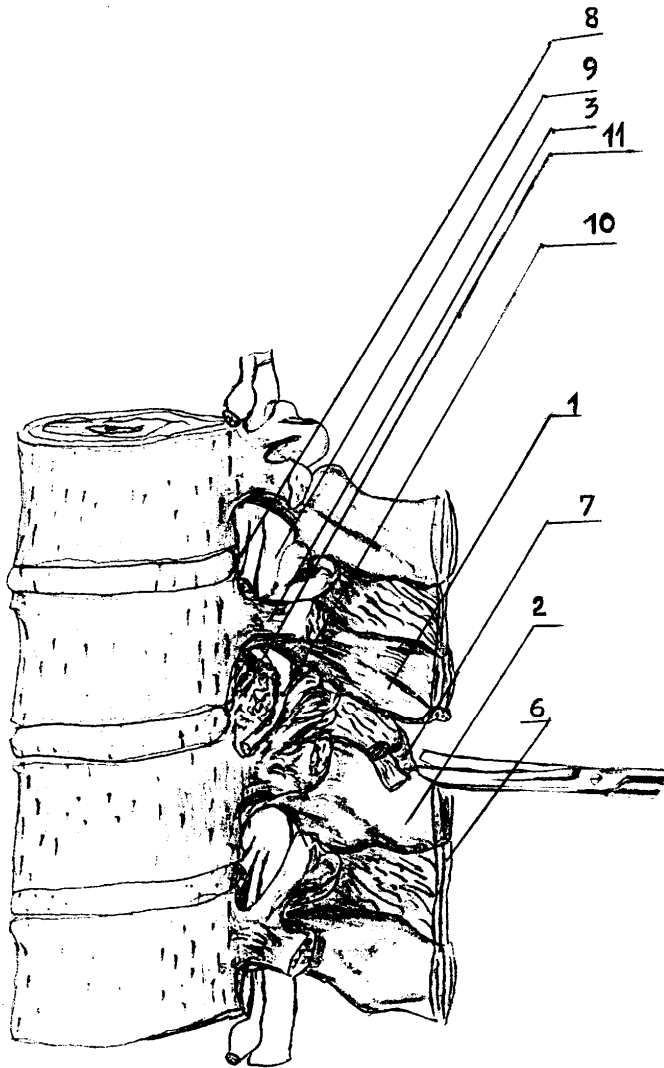


Fig. 1

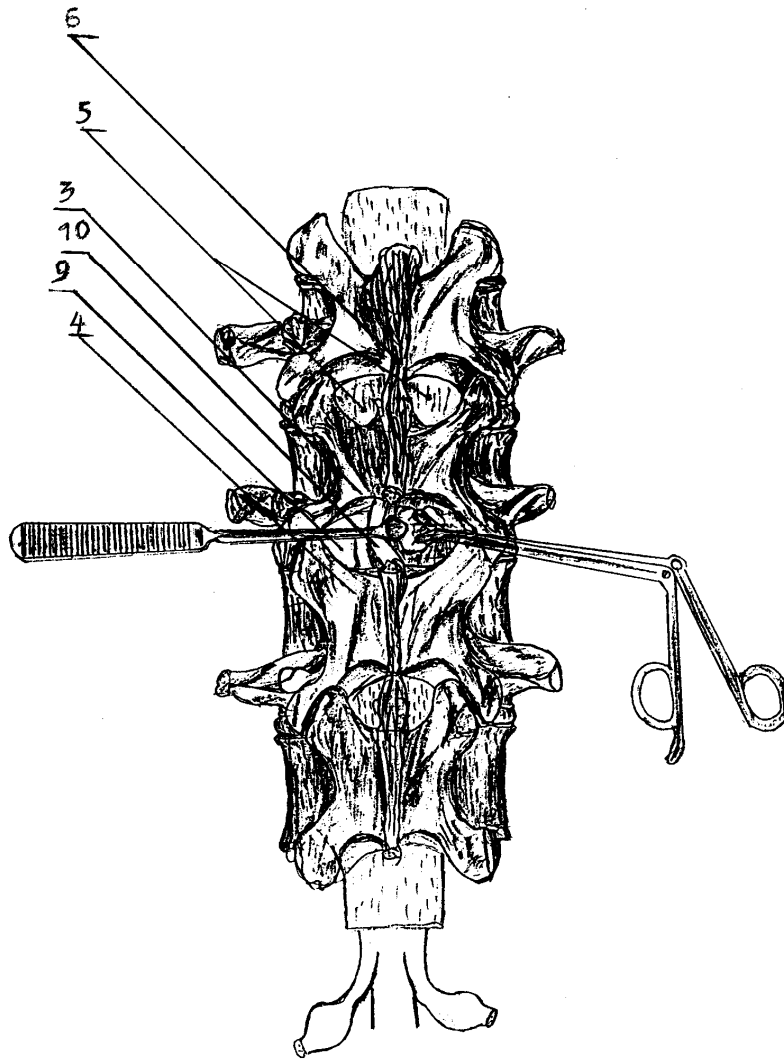


Fig. 2